

폐결절 이해하기: 환자를 위한 설명

폐에 결절이 있다는 이야기를 듣고 나면 혼란스럽고 여러 질문이 있을 수 있다는 점을 충분히 공감합니다. 이 안내서는 폐에 결절이 있다는 것이 무엇을 의미하는지 설명하고, 어떤 후속 검사나 절차가 있을 수 있는지 알려주어 안심할 수 있도록 돕기 위해 제작되었습니다.

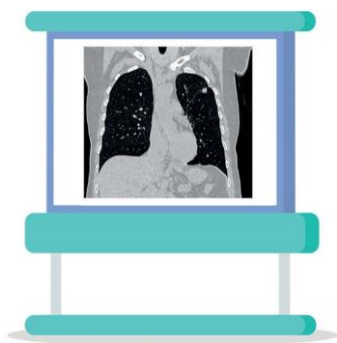폐결절이란 무엇을 의미합니까?

폐결절은 흉부 엑스레이나 CT 촬영을 통해 발견하는 것이 일반적입니다. '폐결절'이란 영상에 보이는 작고 밀도가 더 높은 폐 내부의 부분을 말합니다.

일반적인 특징:

- 작고 너비가 30mm 이하인 경우가 많고
- 증상이 없으며
- 폐 기능에 영향을 주거나 호흡을 방해하지 않습니다.

의사나 전문 간호사가 이해를 돕기 위해 촬영된 영상을 보여드릴 수도 있습니다. 흉부 CT 스캔 이미지(아래)에서 검은색 부분이 폐이고 폐결절은 폐 내의 흰색 반점으로 나타납니다.



폐결절은 얼마나 흔한가요?

폐를 포함한 흉부 CT 촬영을 받는 사람 중 최대 35%에서 결절이 발견됩니다.

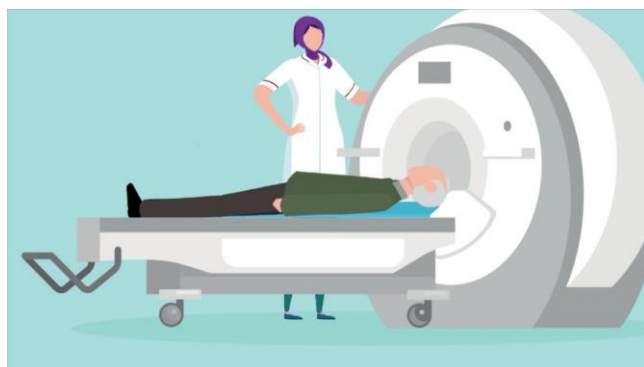
때때로 폐에서 한 개 이상이 결절이 발견되기도 합니다. 그렇다고 해서 결절이 한 개 있는 것보다 반드시 더 심각한 상태인 것은 아닙니다.

폐결절은 어떻게 발견합니까?

폐나 호흡과 관련된 증상이 있을 경우 의사는 흔히 폐 사진을 찍기 위해 흉부 엑스레이나 CT 촬영을 추천할 수 있습니다.

다른 경우에는, 다른 이유로(심장이나 신장 진단을 위해) 이러한 촬영을 하기도 합니다. 그리고 그런 경우, 촬영에서 보이는 폐의 모든 부분은 여전히 의사가 검토합니다.

때때로 폐결절을 '종괴'라고 부르기도 하는데, 둘 다 같은 것을 의미합니다.



폐결절의 원인은 무엇입니까?

여러 이유로 결절이 생길 수 있습니다. 가능한 원인:

- 작은 부위의 감염
- 상처
- 폐 내의 정상 분비선
- 이전의 결핵 병력

소수의 경우지만, 결절이 폐암 초기 징후가 될 수 있습니다. 만약 이런 경우라면, 일찍 발견할 경우 치료가 훨씬 더 쉬워집니다.

스캔(단층 촬영)을 검토할 때 무엇을 보나요?

의사와 전문 간호사는 결절의 크기와 형태적 특성을 자세히 살펴보고 후속 검사나 추적 관찰이 필요한지 결정합니다.

모든 폐결절이 후속 검사나 추적 관찰이 필요한 것은 아닙니다. 우리는 수천 명의 사람들의 단층 촬영 자료와 그 결과에 대한 임상 연구의 증거를 바탕으로 작성된 국가적 지침을 사용합니다.

결절마다 후속 조치를 어떻게 할 것인지를 설명한 가이드라인을 바탕으로 다음 검사나 진단을 결정합니다.

또한 환자의 나이나 다른 병력과 같은 여러 요소도 고려합니다.

나의 폐결절은 어떻게 추적 관찰되나요?

첫 번째 촬영으로 결절이 무엇을 나타내는지 항상 파악할 수 있는 것은 아닙니다. 이러한 경우, 시간이 지나면서 결절이 변하는지 그대로 유지되는지를 확인하기 위해 1회 이상의 추가 촬영을 해야 할 수도 있습니다.



대부분의 폐결절은 같은 크기를 유지하거나 더 작아지거나 아예 사라지기도 합니다. 여러 차례의 촬영 결과 결절의 크기가 증가하지 않았다면 더 이상 추적 관찰이 필요하지 않습니다. 대부분의 폐결절은 변하지 않습니다.

반복 촬영을 통해 결과를 확인하는 과정을 '결절 감시' 또는 '능동 모니터링'이라고 합니다.

의사나 전문 간호사가 다른 검사도 필요하다고 말하면 어떻게 됩니까?

소수의 사람들은 CT 촬영 후 더 전문화된 검사를 요청받을 수 있습니다.

결절 중 소수는 초기 폐암으로 발전할 수 있기 때문에 해당 결절을 추적 관찰하는 것이 중요하기 때문입니다.

결절이 암인 경우 조기 진단을 목표로 하여 더 많은 치료 옵션을 제공하고 가능하면 완치적 치료를 목표로 합니다.

RM Partners

이 안내서는 RM Partners, The Royal Marsden이 운영하는 서던던 암 얼라이언스 (West London Cancer Alliance)의 지원으로 제작되었습니다.

다만 결절이 초기 폐암으로 발전할 위험은 일반적으로 작다는 것을 기억해야 합니다.

의사나 전문 간호사가 개인적인 위험에 대해 알려드릴 것이며, 질문이 있으면, 이 분들에게 문의하시면 됩니다. 추가 정보가 필요한 경우를 위해 자주 묻는 질문도 준비했습니다.

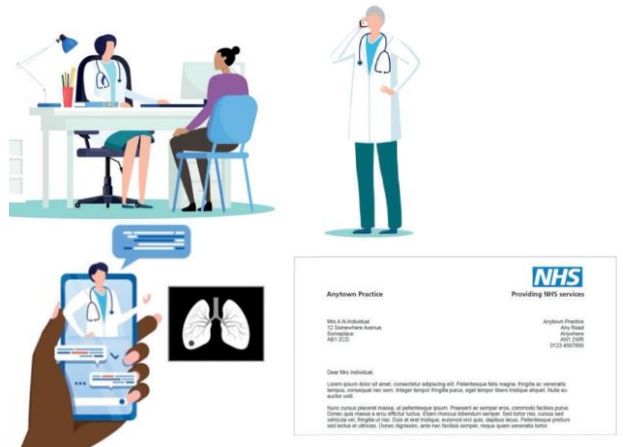나와 내 가족을 위한 지원

폐결절로 보이는 촬영 결과가 있는 경우 다전문분야팀(MDT)이 협력하여 환자를 케어합니다. 팀에는 호흡기 전문의, 외과의, 전문 수련의, 방사선 전문의, 전문 간호사, MDT 코디네이터가 포함될 수 있습니다.

일반적으로 촬영을 하고 나면 호흡기 의사 또는 전문 간호사와 함께 촬영 결과를 보고 다음 단계에 대해 논의합니다.

이러한 논의는 직접 대면, 전화, 비디오 클리닉이나 우편을 통해서 이루어질 수 있습니다.

진료 약속 사이 걱정이나 불안이 생길 경우, 이에 대해 의료진과 논의하는 것이 중요합니다.



요약

폐결절은 매우 흔하게 발견됩니다. 저희 의료팀은 여러분이 궁금해 하는 모든 질문에 답변을 드리며 지원하고 협력합니다. 더 자세한 정보를 원하시면 당사 웹사이트에서 제공되는 비디오 및 FAQ를 참조하십시오.

